ETTORE MARCHIAFAVA

S

575

Anemia emolitica con emosiderinuria perpetua

Estratto dal Policlinico (Sezione Medica) *anno XXXVIII, 1931*

ROMA
Amministrazione del giornale « Il Policlinico »
N. 14 — Via Sistina — N. 14

1931

ANEMIA EMOLITICA CON EMOSIDERINURIA PERPETUA

ETTORE MARCHIAFAVA

Anemia emolitica con emosiderinuria perpetua

Estratto dal Policlinico (Sezione Medica) *anno XXXVIII, 1931*

ROMA
Amministrazione del giornale « Il Policlinico »
N. 14 — Via Sistina — N. 14

1931

PROPRIETÀ LETTERARIA

Roma, 1931 - Tip. Ditta Armani di M. Courrier.

Anemia emolitica con emosiderinuria perpetua.

(Con una Tavola a colori).

Ettore Marchiafava (Roma).

L'argomento dell'anemia emolitica con emosiderinuria perpetua, una forma di anemia emolitica, che si differenzia dalle altre note, fu già da me trattato in due precedenti pubblicazioni in questo giornale (1).

Alle due comunicazioni precedeva il ricordo di un primo caso studiato con A. Nazari di anemia cronica emolitica progressiva, acquisita, con lieve colorazione itterica acolurica, senza splenomegalia, con eliminazione perpetua per i reni della sostanza colorante del sangue di colore rugginoso, raccolta precipuamente nei cilindri, con un solo attacco emoglobinurico, durato otto anni, con esito letale, nella sindrome di anemia grave, con il reperto anatomico di intensa emosiderosi renale.

Ora gioverà riassumere le cose già esposte riguardanti il secondo caso, per comprendere meglio la continuazione della storia clinica fino all'esito letale e le alterazioni anatomiche, che saranno brevemente esposte in questa pubblicazione.

P. C., nativo di Ancona, di anni 32, pilota aviatore dal 1918; riconosciuto idoneo e abilissimo nel corso di pilotaggio, conseguì il brevetto d'istruttore. È un giovine intelligente, colto, di ottima memoria, bene educato, coraggioso e prudente, che ama con entusiasmo il suo lavoro di viaggiatore nell'aria. Dal lato ereditario nulla da osservare: padre e madre viventi e sani; fratelli e sorelle in buona salute. Non ha sofferto prima dell'attuale di alcuna malattia seria; fu libero da infezione sifilitica; è sobrio e temperante. Dal 1918 al 1923 soffrì parecchi traumi per infortuni aviatorii; come scontri del suo con altri apparecchi, incendio del suo apparecchio, atterraggi obbligati in siti inadatti, cadute, cappottate, ecc.

Già dal 1921 si accorse, e i compagni lo notavano, di avere le labbra pallide; nel 1922 soffrì di sciatica sinistra, nel 1924 di dolori lombari e sacrali; inoltre l'ammalato ricordava che talora, dopo notti insonni, al mattino, nel radersi la barba, notava che il bianco degli occhi aveva una tinta giallognola

---

(1) Policlinico, Sezione medica, 1928; Ibid., Sezione pratica, 1929.

Una terza comunicazione sullo stesso argomento si fece alla R. Accademia Medica di Roma nella seduta del 31 gennaio 1931.

Nel 1923, in una delle regolamentari visite sanitarie, fu riconosciuto in lui uno stato anemico e gli fu imposto il riposo dal volo con suo profondo rammarico. Egli ricordava che dall'esame del sangue, fatto allora, risultò che il numero dei globuli rossi era di 2.900.000 e quello dei globuli bianchi di 7000. Negli esami di sangue fatti successivamente, il numero dei globuli rossi si mantenne intorno a quella cifra, con valore globulare normale e si notò leucopenia con aumento dei linfociti, anisocitosi, assenza o scarsezza di piastrine, assenza di globuli rossi nucleati.

Fu ricoverato nella Clinica medica di Torino (prof. Micheli), dove, dopo uno studio completo, gli fu praticata una trasfusione di sangue, che fu seguita da febbre alta preceduta da brivido intenso e prolungato, con senso di oppressione e di dolore nella regione cardiaca, con affanno, ambascia, prurito, lieve tinta subitterica ed emissione di orina di color caffè. Tale crisi di reazione cessò presto.

Uscito dopo qualche tempo dalla Clinica di Torino, sentendosi migliorato, fu addetto ad un lavoro sedentario, cui le sue forze erano sufficienti, avendo appetito e digestioni normali. Persisterono per altro il pallore, la facile stanchezza e i dolori dorso-lombari assai molesti. Consultò parecchi medici e, sebbene mancasse ogni fatto anamnestico e le reazioni biologiche risultassero negative, gli furono prescritte cure antiluetiche giudicatorie, senza alcun benefizio nè per l'anemia nè per le sofferenze dolorose.

Nella prima visita del 21 giugno 1927, quando l'ammalato venne a domandarmi di studiare la sua malattia, egli si lamentava delle sofferenze ricordate e mi raccontava che le sue orine non erano sempre di aspetto uguale: si alternavano periodi di orine chiare con poco o nullo sedimento con periodi di orine rossigne o rosso-scure con sedimento color caffè.

L'esame obbiettivo riuscì negativo, eccetto il colore anemico della pelle e della mucosa; non si potè mai palpare la milza; i denti sono sani. La tinta della pelle è bruna; le labbra sono grosse sporgenti e pallide; è alto 1,64; il peso è di 63 chili; il sistema nervoso è integro; i riflessi rotulei poco vivaci.

Le ricerche di laboratorio, cominciate il giorno della prima visita, si riferiscono al sangue e alle orine, maggiormente a queste, e se ne vedrà la ragione, che furono continuate per due anni e nove mesi circa, fino al giorno dell'esito letale.

Il numero dei globuli rossi era allora di 3.078.000; dei globuli bianchi di 4000; l'emoglobina = 63 (Fleischl); il valore globulare = 1. La formula leucocitaria era %: neutrofili, 46,5; eosinofili, 0,4; linfociti, 44; monociti, 9. La formula di Arneth non dimostrava una speciale deviazione perchè %: Classe I, 8; C. II, 29; C. III, 45; C. IV, 15; C. V, 3.

L'esame morfologico dei globuli rossi dimostrò: notabile anisocitosi con microciti e macrociti; di questi alcuni pallidi (anisocromia); si vedono inoltre alcune ombre di globuli rossi di vario volume, fra globuli rossi ben colorati. La poichilocitosi è invece scarsa, come è scarsa la policromatofilia; nè si vedono emazie punteggiate con le colorazioni May-Grunwald-Giemsa e con bleu di metilene. Sono assenti le piastrine.

Le prove della resistenza globulare furono praticate due volte con risultati identici: cioè, per la resistenza massima 0,28 %; per la resistenza minima 0,40 %.

L'esame spettroscopico del siero del sangue, eseguito una volta, non rivelò la presenza della emoglobina. La reazione di van der Bergh diede: bilirubina + + — reazione indiretta ritardata = positiva; reazione diretta negativa.

Gli esami di sangue si sono ripetuti durante il lungo decorso della malattia fino al marzo 1930 e ne daremo in seguito i vari risultati.

Ora veniamo agli esami delle orine, i quali rivelano il fatto più importante, che dà l'impronta a questa malattia.

Dicendo del risultato degli esami delle orine nei periodi di orine chiare e di orine scure si dà il risultato ottenuto costantemente dal primo all'ultimo esame.

Le orine di regola erano di colore chiaro, spesso tendente all'ocraceo, con periodi brevi, a intervalli di varia durata, nei quali le orine divenivano di colore rosso-vinoso o di color caffè, assai torbide con copioso sedimento. Nelle orine chiare si osservava spesso un sedimento sottile di colore ruggine schietto e questo si otteneva sempre con la centrifugazione di pochi centimetri cubici, senza farle sedimentare, anche appena elimi-

nate. Sul fondo delle provette si vedevano allora granelli o frustoli rugginosi circondati da un alone ocraceo.

L'esame microscopico del sedimento schiettamente rugginoso lo dimostra formato da cellule renali di varie grandezze e di varie forme, poligonali, rotonde, ovalari, contenenti in varie quantità granulazioni e zolle di colore rugginoso e da cilindri infiltrati in varia quantità delle stesse granulazioni e delle stesse zolle rugginose, che si vedono nelle cellule renali. Di queste, come si è detto di varie forme e di varia grandezza, alcune sono gremite dalle granulazioni di pigmento, altre mostrano libera la zona marginale del protoplasma granuloso e talora anche il nucleo vescicolare. I cilindri di varia lunghezza, talora a frammenti, di colore rugginoso di varia intensità secondo la quantità dei granuli e delle zolle di pigmento, ora fittamente ammassati ora così radi da lasciar vedere l'aspetto granulare e jalino dei cilindri. Meno frequenti sono i cilindri fomati in tutto o in parte di epiteli contenenti lo stesso pigmento. Il rapporto fra la quantità delle cellule renali e dei cilindri è vario; ora predominano questi ora quelli; nel primo caso si vedono talora a piccolo ingrandimento accumoli di cilindri formanti viluppi come di testa di Medusa. Fra i numerosi cilindri rugginosi, se ne trovano senza pigmento jalini e granulosi, come fra le cellule renali pigmentate se ne vedono con scarsi granulini rugginosi o che ne sono completamente prive. Fra le cellule renali e i cilindri si vedono granulazioni o zolle di colore giallo-oscuro isolate o aggruppate. Il colorito delle piccole zolle di sostanza pigmentaria libere o incluse nelle cellule o nei cilindri ricorda il colore dei globuli rossi così detti ottonati nella infezione malarica estivo-autunnale e del pigmento giallo-bruno entro le cellule epiteliali e i leucociti, che si vedono negli sputi o raccolti entro gli alveoli polmonari nei vizî di cuore, specialmente mitralici; il quale pigmento, com'è noto, dà la reazione del ferro.

Se sopra il sedimento delle orine centrifugate, raccolto in una capsula di porcellana, umido o disseccato, venga provata la reazione del ferro con l'aggiunta della soluzione di ferrocianuro di potassio al 2 % e della soluzione di acido idroclorico all'1 %, si ottiene un risultato nettamente positivo dimostrato dalla colorazione turchina, che prende il sedimento, il quale, esaminato poi al microscopio, fa vedere che le granulazioni rugginose libere o nelle cellule e nei cilindri hanno preso un colore turchino (v. fig. 1). Se al preparato microscopico fresco del sedimento si mettono al limite del coprioggetto da una parte una strisciolina di carta bibula e dalla parte opposta due o tre gocce dei due reattivi per il ferro ricordati, si assiste, al microscopio, alla graduale colorazione turchina delle cellule e dei cilindri, così da poter contare nel protoplasma delle prime e nella trama dei secondi i granuli intensamente colorati in turchino. Quando la reazione non sia completa in tutto il preparato, apparisce il contrasto fra la parte del sedimento turchino e quella ancora rugginosa. Nei periodi, nei quali le orine divenivano di colore rosso-scuro o caffè con abbondante sedimento color marrone-scuro, allora questo si vedeva formato da un detrito pulverulento, color tabacco, sul quale spiccavano per il colore nettamente rugginoso, le cellule e i cilindri già descritti. Questo sedimento, di consistenza gelatinoso, spalmato sulla superficie di una capsula di porcellana presentava un colore cioccolata, più manifesto dopo il disseccamento.

Il sedimento pigmentario pulverulento, macroscopicamente e microscopicamente come quello delle emoglobinurie da freddo, da malaria, da chinina, ecc., prende con i reattivi del ferro un colore turchiniccio diverso dal colore turchino intenso del sedimento schiettamente rugginoso; e, al microscopio, su quella colorazione diffusa rossigna turchiniccia del fondo, spiccano vivamente per il vivace colore turchino le cellule e i cilindri. Nelle crisi emoglobinuriche fra i cilindri emosiderinici se ne vedono di emoglobinici, che non danno la reazione del ferro.

In tutti gli esami del sedimento delle orine dal primo all'ultimo, fatto poche ore prima della morte, si ebbero gli stessi risultati per la emosiderinuria, vari soltanto nella quantità e nella proporzione fra loro dei due componenti, cellule e cilindri. Alla emosiderinuria si aggiungeva il reperto della emoglobinuria nelle crisi di questa.

Nel sedimento non si videro mai globuli rossi o ombre di questi.

Intorno agli altri caratteri delle orine ricorderò che il peso specifico, alto (1023, 1028, 1030) nei primi mesi dell'esame si andò abbassando in seguito; la reazione sem-

pre acida; l'urea in quantità piuttosto elevata e spesso abbondante la deposizione di urati; l'albumina dà tracce a 1 e più ‰ nei periodi di emoglobinuria. La reazione della urobilina sempre presente, ma sempre debole, fatta eccezione di un periodo, del quale si terrà parola. L'esame spettroscopico eseguito due volte (Bonanni) nei periodi di emoglobinuria, rivelò la presenza di metemoglobina. L'analisi quantitativo del ferro eseguita in un campione di orine poco colorate e con scarso sedimento ha dato in 1000 cmc. d'orina gr. 0,0219 di ferro (Settimi).

* * *

La condizione anemica dell'ammalato, da quando se ne cominciò lo studio, andò lentamente peggiorando; l'oligocitemia si aggravò e con essa aggravarono i sintomi dell'anemia: il malato si lamentava di facile stanchezza nel cammino, il quale, se prolungato, provocava rigidezza dolorosa delle gambe, che dileguava col riposo; soffriva di palpitazione e di affanno nei movimenti bruschi e nel salire; le digestioni non erano sempre buone e i sonni spesso non tranquilli; i dolori lombo-sacrali più intensi e quasi continui. Il malato tuttavia era attivo per quanto le forze lo consentissero, di animo sollevato, di umore gioviale col desiderio di ritornare al suo prediletto lavoro di pilota aviatore. E continuarono a intervalli di varia, anche di lunga durata, le crisi di emoglobinuria con orine marrone-scuro, con sedimento color cioccolata, sempre con lieve urobilinuria; e durante le crisi si esacerbavano i sintomi ricordati e si aggiungeva una sensazione indefinita di malessere generale; i sonni erano interrotti e tormentati da sogni paurosi; i dolori dorso lombari intensi si diffondevano alla parte posteriore delle coscie.

Nel mese di luglio 1928 la cifra dei globuli rossi era di 1.968.000 quella dei globuli bianchi di 3000, con anisocitosi notabile; leucopenia polinucleare con linfocitosi, assenza di globuli rossi nucleati e di piastrine.

Nel dicembre 1928 si verificavano due crisi di emoglobinuria.

Nel gennaio 1929, e proprio nei giorni 24 e 25, le orine furono molto scure, con grande malessere, con dolori diffusi al tronco e agli arti prevalenti nella regione lombosacrale, con palpitazioni, rumori anemici nel cuore e nelle vene, insonnia e anoressia. Nel giorno 28 le orine erano ritornate chiare, il cui centrifugato formato di nubecole ocracee con frustoli rugginosi, che hanno la solita composizione di cellule renali e cilindri carichi di emosiderina.

Nei primi giorni di febbraio si manifestò un attacco d'influenza durato parecchi giorni con febbre alta e con esacerbazione di tutte le sofferenze, durante il quale le orine furono scure con copioso sedimento color marrone. Nello scorcio di febbraio le condizioni dell'ammalato erano ancora peggiorate e la cifra dei globuli rossi era discesa a 1.500.000. Allora nella inutilità di tutte le cure, compresa la epatoterapia, si pensò alla splenectomia consigliata da qualche collega e alla quale io non mi sapevo decidere perchè il volume della milza non si dimostrava punto ingrandito. Il prof. Micheli di Torino, le cui benemerenze degli studi della patologia e della terapia delle anemie e splenomegalie emolitiche sono ben note, il quale, come si è detto, aveva avuto nella sua clinica, nel 1927, l'ammalato, prima che fosse studiato da me, ha illustrato il caso in una seduta della R. Accademia di medicina di Torino (*Policlinico*, Sezione pratica, n. 38, 1928). Egli descrive ricorrenti aumenti della milza e del fegato, che a me non fu dato di osservare. Le note ematologiche riferite del prof. Micheli sono d'accordo con quelle osservate da noi; in più, egli ha fatto la importante osservazione che, mentre il ferro era aumentato nelle orine, si mostrava normale nelle feci. Viene inoltre ricordata una trasfusione di sangue omogeneo fatta all'ammalato, seguita da una crisi di emoglobinuria, con fugace ittero e accompagnata, come narrava l'infermo, da grande sofferenza. Concludeva il prof. Micheli con il giudizio che si trattasse di una fôrma speciale di anemia emolitica e, pur ritenendo probabile che la milza non fosse il *primum movens* nella genesi della malattia, si domandava se, nella inutilità di tutte le cure, non sarebbe giustificata la splenectomia.

Dello stesso avviso era il prof. Chauffard, cui si devono ricerche fondamentali sull'argomento delle anemie emolitiche e sugli itteri emolitici, il quale, dopo aver letto la mia nota sul caso, che gli aveva mandato, mi scriveva, in una cortese lettera « *Je me demande si dans un cas de ce genre la splenectomie ne serait le meilleur moyen d'obtenir la guérison, comme dans l'ictère hémolitique du type congénital* ».

A disporre maggiormente l'animo dell'ammalato all'operazione il prof. Pietra della clinica medica di Torino, gli parlava in una lettera di un caso simile al suo, osservato dal prof. Alessandro Donati di San Paolo nel Brasile, guarito con la splenectomia.

E così la splenectomia fu decisa. L'ammalato preferì di essere operato a Roma dal prof. Raffaele Bastianelli.

Prima dell'operazione l'esame del sangue dava il seguente risultato: G. R. 1.600.000; G. B. 2000; emoglobina 20. Formula leucocitaria: polin. neutr. 30; mononucleati grandi a forme di passaggio, 10; linfociti 60. Anisocitosi con microciti e macrociti, poichilocitosi. Non si vedono globuli rossi nucleati nè piastrine. Reazione di Hijmans van der Bergh nel siero del sangue: reazione diretta, negativa; reazione indiretta, positiva debole. Tempo di emorragia, 7 minuti. La coagulazione del sangue inizia dopo 2' ed è completa dopo 8',30''.

L'operazione fu eseguita in venti minuti senza alcuna difficoltà, perchè la milza era libera da aderenze, nè si ebbero emorragie. Il decorso operatorio non fu quale noi speravamo. La sera del giorno dell'operazione, che fu il 6 marzo, iniziò la febbre che doveva durare per circa quattro mesi a tipo continuo con esacerbazioni vespertine precedute spesso da brividi e seguite da sudori notturni; nell'ultimo periodo a tipo intermittente con polso sempre molto frequente. Alla metà di marzo si manifestarono i sintomi di una pleurite essudativa sinistra con essudato sieroso, leggermente torbido, con prevalenza di leucociti polinucleari. Alla pleurite si accompagnarono epistassi frequenti ed emorragie gengivali. La pleurite, dopo tre settimane, era risoluta; ma la febbre continuò sempre elevata e con polso molto frequente. Una emocoltura riuscì negativa e mancò la leucocitosi. Nella regione del cuore si ascoltava ovunque un forte soffio sistolico prevalente alla base. Si manifestarono disturbi visivi maggiormente nell'occhio sinistro, dovuti ad emorragie retiniche, come fu riconosciuto per l'esame oftalmoscopico eseguito nella clinica oculistica. La mente si mantenne sempre lucida. Il giorno 5 aprile, continuando la febbre e le emorragie nasali e gengivali e peggiorando l'anemia (G. R. 800.000) il prof. Bastianelli pensò di fare una trasfusione di sangue fraterno riconosciuto idoneo; ma la operazione si devè interrompere dopo la trasfusione di appena 90 cmc. di sangue per difficoltà tecniche dovute all'angustia delle vene del donatore. Dopo la piccola trasfusione l'ammalato provò un brivido prolungato, seguito da aumento della febbre; le orine si mantennero chiare senza alcuna traccia di emoglobinuria. Nei giorni seguenti si verificò un miglioramento con diminuzione della febbre, con cessazione delle emorragie. A questo miglioramento, durato pochi giorni, seguì un peggioramento con esacerbazione della febbre, grande frequenza del polso (120-140), con pallore impressionante, con attacchi di cardiopalmo ad ogni movimento, con senso di ambascia, affanno, insonnia, anoressia, gravissima prostrazione, onde la incapacità di sedersi sul letto. Il numero dei G. R. era sceso a 700.000! L'esito letale pareva imminente, quando il giorno 6 maggio, alle ore 11,30, si fece dal prof. Raffaele Bastianelli una seconda trasfusione di sangue da un giovane aviatore di sana costituzione, riconosciuto perfettamente omogeneo; questa volta la trasfusione fu abbondante, di circa 900 cmc. eseguita da vena a vena. Dopo mezz'ora dalla trasfusione si ebbe un brivido intenso della durata di mezz'ora ed elevazione della temperatura a 40°,2. La sera la temperatura era discesa a 38°,5, il polso 94; il colorito della pelle e delle mucose pallidissimo prima della trasfusione, era divenuto roseo, *gl'intensi rumori nella regione cardiaca erano completamente scomparsi*, l'ammalato aveva sensazione di benessere; le *orine copiose e chiare*. Più tardi l'ammalato sentì dolori articolari, specialmente negli arti inferiori, che si calmarono con poca aspirina e poi cadde in un sonno tranquillo, riparatore, dal quale si risvegliò al mattino con senso di sollievo, che non aveva provato da tanto tempo. Non senza preoccupazione assistei alle trasfusioni di sangue fatte all'ammalato, memore degli effetti che se n'ebbero dalla trasfusione eseguita prima della splenectomia, i quali, se si fossero

ripetuti sarebbero stati indubbiamente la morte. Ma, invece, il successo fu completo e la trasfusione fu veramente salvatrice della vita. Nei giorni successivi mantenendosi le orine chiare, il colore roseo della pelle e delle mucose, diminuirono gradatamente la febbre e la frequenza del polso e della respirazione ritornò normale e con la sensazione di benessere si risvegliò l'appetito. Dunque tutto il sangue del donatore trasfuso rimase nel sangue del ricevitore, nè vi fu traccia di emolisi intercorrente come si dimostrò per l'assenza di emoglobinuria, d'itterizia e di urobilinuria; risultato ben diverso da quello della trasfusione prima della splenectomia. Il giorno 17 maggio, cioè otto giorni dopo la trasfusione, l'ammalato cominciò a levarsi di letto e a camminare. Il miglioramento nelle condizioni generali della nutrizione e della sanguificazione con appetito vivace, progredì rapidamente e il giorno 3 giugno uscì dalla clinica per andare al mare.

Ora quale fu il comportamento del sangue e delle orine, dopo la splenectomia?

Per il sangue il numero dei G. R. che era di 1.600.000 prima della operazione, andò diminuendo fino a scendere sotto 800.000 prima della seconda trasfusione. Nella metà di aprile, dopo la splenectomia, si cominciarono a vedere *globuli rossi nucleati, normoblasti*, che non si erano veduti mai negli esami precedenti e le piastrine, che non si era riuscito a vedere nei preparati di sangue dal primo giorno della osservazione, però scarsissime e isolate. L'esame del sangue fatto 24 giorni dopo la seconda trasfusione, quando, cioè, i globuli rossi trasfusi avevano già compiuto il loro ciclo vitale, dimostrò: G. R. 2.400.000; G. B. 3000. Emogl. 30. All'esame microscopico si videro anisocitosi, poichilocitosi lieve, rara e lieve policromasia, parecchi globuli rossi nucleati normoblasti (anche due in un sol campo di un preparato di striscio sottile) con la seguente formula leucocitaria: leucociti polinucleati, 29.5; mononucleati e forme di passaggio, 14,5; linfociti, 56; le piastrine scarsissime e isolate. Si vedono inoltre nei preparati di sangue con la colorazione di Giemsa, numerosi globuli rossi più spesso ortocromatici con quei corpicciuoli rotondi, di colore nucleare intenso rosso-violetto, detti *corpi di Jolly-Howell* e che furono già osservati dopo la splenectomia. Ora l'aumento dei globuli rossi non era certo dovuto ai globuli rossi trasfusi già naturalmente morti, ma all'attività riparatrice eritropoietica del midollo delle ossa, della quale veniva sicuro indizio dall'esame microscopico del sangue, specialmente dalla presenza di numerosi normoblasti.

Quanto alle orine, queste, dopo la splenectomia, furono sempre abbondanti e chiare, ottenendosi però sempre, con la centrifugazione di pochi cmc., anche appena emesse, il solito deposito, più o meno abbondante di colore ruggine con l'aspetto e la reazione chimica già ricordati. Il peso specifico, secondo la quantità, fra 1010 e 1018; spesso si rivelavano piccole quantità di albumina. La reazione della urobilina sempre debole. Continuò dunque la *emosiderinuria* dopo la splenectomia nei tre mesi che l'ammalato fu nella casa di salute; ma non si verificarono le crisi di emoglobinuria, neppure nei giorni più critici di vera diatesi emorragica, con emorragie dalle mucose del naso, delle gengive, della retina; neppure dopo la generosa trasfusione di sangue! Le orine si mantennero sempre chiare in tutto quel lungo periodo; onde non era ardita la speranza che, se persisteva la emosiderinuria, si fosse ottenuto almeno il vantaggio della cessazione delle crisi ricorrenti di emoglobinuria. Ma la speranza fu vana; perchè mentre l'ammalato si trovava in campagna in condizioni piuttosto buone (G. R. 2.445.000; Emoglobina, 35) si manifestò il giorno 22 giugno una crisi di emoglobinuria con gli stessi sintomi degli attacchi precedenti (malessere, esacerbazione dei dolori lombo-sacrali con diffusione agli arti inferiori, insonnia angosciosa, ecc.) senza alcuna causa occasionale manifesta.

L'esame del sangue, dopo un mese dal ritorno delle crisi emoglobinuriche, dimostrò una diminuzione del numero dei G. R. (1.712.593, Emoglobina 30), mantenendosi la stessa formula leucocitaria, l'anisocitosi, la presenza dei corpi di *Jolly-Howell* in molti globuli rossi e in notabile numero di globuli rossi nucleati normoblasti, la povertà delle piastrine.

La milza, che fu tolta all'ammalato, non era aumentata di volume, come già si era accertato all'esame clinico e come risulta dai seguenti dati anatomici: peso, gr. 130:

lunghezza, cm. 10; larghezza cm. 7,7; spessore cm. 3,5. La capsula è liscia non ispessita, senza segni di aderenze, con tre piccole incisure sul 3° inferiore del margine anteriore. Sulla superficie di sezione, sopra un fondo rosso-vinoso, spiccano nettamente i corpuscoli di Malpighi numerosi di varia grandezza. *Non si scorge nel parenchima splenico il minimo segno di emosiderosi.* I vasi sanguigni sono di aspetto normale; ben visibili le trabecole, che si dipartono dalla capsula. Negli strisci della polpa splenica fra le varie cellule non si vedono cellule globulifere o cellule pigmentifere. Sebbene all'esame macroscopico la milza sembrasse normale, l'esame microscopico ha rivelato parecchie alterazioni, delle quali la più manifesta e che si riconosce ad un primo esame, è la degenerazione jalina delle arteriole dei follicoli ora uniformemente diffusa in tutta la sezione del vaso, ora prevalente o circoscritta in un segmento della parete vasale. Alla jalinosi delle arteriole si accompagnano parziali sclerosi del tessuto di alcuni dei follicoli, di regola alla periferia della membrana esterna delle arteriole. A queste alterazioni, che sono le più vistose, si aggiungono altre più sottili, osservate dal prof. Dionisi, nel contenuto dei seni, dove si vedono copiose cellule eosinofile; negli endoteli di rivestimento rigonfi e disquammati; nei cordoni di Billroth con principio di sclerosi. L'assenza di emosiderosi rilevata all'esame macroscopico viene confermata dall'esame microscopico. Con tutta la emosiderina, che, da anni, veniva giornalmente eliminata per i reni, non un solo granello se ne trovò nella polpa splenica o nelle cellule o nel connettivo (1).

Alla crisi di emoglobinuria, che mancava da circa quattro mesi, verificatasi il giorno 22 giugno 1929, seguirono altre crisi continuando perenne la emosiderinuria, onde peggioramento dello stato anemico e depressione morale dell'ammalato, il quale mi scriveva un giorno dell'agosto successivo: « Mi era più facile sfidare gli elementi in furia quando aveva salute e fede, che questo male che mi logora lentamente. Ad ogni modo non mi perdo d'animo e ho pazienza ». Nell'ottobre l'esame del sangue dimostrava: G. R. 1.917.000; G. B. 4200; Emoglobina 39; dei G. B.: polinucleari 44; mononucleari e forme di passaggio 4,5; linfociti 51,5; nei preparati per striscio (May-Grünwald-Giemsa): anisocitosi spiccata; microciti e macrociti, i secondi tutti ortocromatici; poichilocitosi poco marcata; non netta policromatofilia; rarissime emazie con punteggiatura basofila; molte emazie con corpi di Jolly, di questi anche due o tre nella stessa emazia; parecchi normoblasti; non si vedono piastrine. Così si arriva alla fine del 1929. Nel gennaio 1930, il giorno 13 si verificò una crisi emoglobinurica gravissima che obbligò l'ammalato a stare in letto, molestato dalle palpitazioni, dall'affanno ad ogni movimento, della insonnia tormentosa; i rumori anemici, scomparsi dopo la trasfusione di sangue, sono ritornati; si aggiunge una febbre remittente, che non doveva lasciarlo più. L'ammalato domandava con insistenza una nuova trasfusione, memore del grande benefizio della prima; aggiungendo in una lettera « pure con la speranza nella trasfusione di sangue, io credo però che sia una lotta vana; perchè sento di avviarmi sempre più rapidamente verso la china fatale ».

Di fronte al peggioramento della oligocitemia e di tutti i sintomi accompagnati dalla febbre, il prof. R. Bastianelli consentì che l'ammalato ritornasse nella sua casa di salute e il giorno 7 febbraio eseguì la trasfusione di 800 cmc. di sangue dello stesso donatore, che lo diè per la trasfusione salvatrice nell'anno decorso e riconosciuto omogeneo.

---

(1) Ho detto che il volume normale della milza era la mia obiezione alla splenectomia. Si deve per altro sapere che vi sono casi di emopatie gravissime guarite con la estirpazione di milze punto ingrandite. Un esempio recente n'è dato da Ross Proctor (*The Journal of the Amer. Med. Ass.*, January 1931) in un caso di porpora emorragica trombocitopenica cronica, che durava da 26 anni e aveva ridotto l'infermo in pericolo di vita, guarito rapidamente, con la completa rigenerazione del sangue, per la splenectomia. La milza, coincidenza singolare, aveva lo stesso peso e quasi le stesse misure della milza del nostro caso; la sola differenza era la intensa emosiderosi del tessuto splenico.

La trasfusione fu ben sopportata e ritornò rapidamente il colorito roseo delle labbra, delle orecchie, delle unghie e delle mucose e scomparvero i rumori anemici. Ma poco dopo insorsero brividi con aumento della temperatura febbrile già preesistente fino a 41° con grave ambascia. Nel giorno 8 si mantiene la temperatura elevata con dolori alle articolazioni degli arti. Le orine sono fortemente colorate e contengono albumina 0,70 %; urobilina con reazione vivace; urocromogeno abbondante. Centrifugati pochi centimetri cubici di orina si raccoglie il solito sedimento rugginoso senza globuli rossi e senza sedimento emoglobinico.

Nei giorni successivi continuò la febbre con brividi ricorrenti e sudori copiosi, con polso frequente, con dolori nelle articolazioni degli arti, specialmente delle mani e dei piedi. Le orine si mantengono di un colore rosso-marsala; poco torbide; senza emoglobina, con pigmenti biliari, con molta urobilina, con il solito sedimento rugginoso dopo la centrifugazione. Il giorno 12 febbraio ai sintomi ricordati si aggiunsero lieve subittero e gonfiore di alcune articolazioni per essudazione nelle cavità articolari, da una delle quali si aspirò poco liquido limpido, giallognolo. Nelle orine con peso sp. 1024, con reazione acida, reazione vivace della urobilina, reazione debole dei pigmenti biliari, assenza di emoglobina o derivati da questa (esame spettroscopico-Bonanni), continuando la emosiderinuria. Il giorno 19 si manifestarono emorragie gengivali ed epistassi copiosa da richiedere il tamponamento. Il 26 l'esame del sangue dimostrò che il numero dei globuli rossi era di 1.200.000 con emoglobina 14 % e globuli bianchi, 3100. Nei primi giorni di marzo scomparve l'itterizia, continuando la febbre, i dolori articolari, le emorragie nasali e gengivali, il polso frequente, l'affanno, l'ambascia, l'insonnia. Sulla regione cardiaca si ascoltavano forti rumori anemici. Le orine erano abbondanti, chiare, di basso peso specifico (1013), acide; non più reazione dei pigmenti biliari; debole quella della urobilina; con la centrifugazione si ottiene il solito sedimento rugginoso fatto di cellule renali, di cilindri carichi di emosiderina.

Le condizioni dell'ammalato si fecero sempre più gravi continuando la febbre e le emorragie delle gengive e del naso, l'affanno, la profonda depressione. Il giorno 7 marzo avvenne l'esito letale.

Le orine, fino a poche ore avanti la morte, erano chiare e abbondanti con basso peso specifico (1010), con tracce di albumina, senza reazione di pigmenti biliari e di urobilina; la centrifugazione mise in evidenza il sedimento rugginoso emosiderinico, durato dunque per circa tre anni dal primo giorno dell'esame fino a quello della morte.

Fu consentita l'autopsia della sola cavità addominale, sufficiente allo scopo.

Il cadavere dalla pelle cerea con abbondante grasso sottocutaneo; come abbondante era il grasso mesenteriale e perirenale. Il *fegato* di volume non aumentato, con la superficie liscia, con la cistifellea piena di bile non intensamente colorata. La superficie di sezione liscia; i lobuli evidenti con le parti centrali depresse e di colore verdastro. L'esame microscopico dimostra: nel centro dei lobuli infiltrazione e degenerazione grassa delle cellule epatiche con intensa pigmentazione biliare; le cellule della periferia dei lobuli sono conservate, senza grasso e senza pigmentazione biliare; nelle cellule di Küpfer si trovano numerose granulazioni grasse. *Nessuna traccia di emosiderosi in nessuno degli elementi del fegato.*

I *reni* sono aumentati di volume. Peso 230-270; la superficie è liscia e di colore rossigno-ocraceo; la capsula è facilmente distaccabile; la superficie di sezione dimostra l'architettura del rene nettamente conservata; nella sostanza corticale si vedono chiaramente i fasci dei tuboli retti di colore rosso-pallido decorrenti fra le zone labirintiche di colore rugginoso; i glomeruli sono visibili come granulazioni grigiastre sollevate sulla superficie di taglio; le piramidi sono pallide. L'esame microscopico (v. fig. 2) dimostra che l'alterazione si trova quasi esclusivamente nei tuboli contorti dei vari ordini fino ai tratti, che decorrono rettamente per continuare nelle branche discendenti delle anse di Henle. L'alterazione consiste essenzialmente nella presenza di granuli e di zolle di emosiderina, di colore azzurro nei preparati trattati per la reazione del ferro, nelle cellule epiteliali aderenti alla parete interna dei tuboli o libere nel lume, queste senza la colorazione del nucleo, quelle con il nucleo ben colorato. Si vedono nei preparati sezioni di tuboli, in varia direzione, nei quali gli epiteli sono gremiti di gra-

nuli e di zolle emosideriniche così da nascondere nucleo e protoplasma. Nel lume dei tuboli, oltre le cellule epiteliali distaccate e fortemente pigmentate, si trovano granuli e zolle di emosiderina liberi e cilindri che ne sono carichi, come quelle che si osservano nel sedimento delle orine. Dei glomeruli la maggior parte sono di aspetto normale senza alterazioni nelle anse vasali e negli epiteli; se ne trovano per altro con minute granulazioni emosideriniche negli epiteli del glomerulo e della capsula. Il tessuto connettivo del rene è ispessito, jalino, con scarsi elementi cellulari, senza alcuna traccia di emosiderosi. Mancano alterazioni nelle pareti dei vasi sanguigni.

Le glandole linfatiche addominali di colore rosso-pallido, non tumefatte, sono prive di alterazioni nella tessitura, nè v'è alcuna traccia di siderosi.

Il midollo delle ossa piatte (costale), con scarsi normoblasti, senza emosiderosi delle cellule midollari e della trama connettiva.

Riassumendo i risultati della parziale autopsia, è chiaro che il solo dato importante è la *emosiderosi intensa circoscritta ai reni*, assente negli altri organi, compresa la milza, che fu asportata circa un anno prima della morte.

Dalla storia del caso ora narrato e dal reperto anatomico, è evidente che la malattia deve considerarsi come un'anemia a decorso cronico, progressiva, di natura emolitica, con emosiderinuria perpetua, con ricorrenti emoglobinurie, senza splenomegalia, con alterazioni morfologiche del sangue (oligocitemia, anisocitosi, leucopenia con linfocitosi, assenza o scarsezza di piastrine) e con il reperto anatomico di una intensa emosiderosi limitata ai reni.

Intorno la etiologia della malattia non si hanno dati che ci guidino: nulla di ereditario o di famigliare, che possa riferirsi alla malattia; si pensò alla sifilide, la quale può essere causa di emopatia a carattere pernicioso con pronta guarigione per la cura specifica; ma, come già si è detto, questa cura venne fatta all'ammalato senza alcun vantaggio; mancano altre cause come avvelenamenti cronici, infezioni; nè può darsi importanza ai traumi sofferti, come parve ad un medico, che aveva curato l'ammalato; onde si deve concludere trattarsi di una di quelle forme di anemia, che, nella ignoranza della etiologia, sogliono chiamarsi criptogenetiche.

Sulla natura emolitica dell'anemia non v'è dubbio, come s'induceva dalla continua eliminazione per i reni della sostanza colorante del sangue trasformata in emosiderina e dalle ricorrenti emoglobinurie, senza aver bisogno d'indurla indirettamente dallo studio del ricambio emoglobinico. La trasformazione della sostanza colorante del sangue in uno dei corpi del gruppo emosiderinico, che danno la reazione del ferro, avveniva per opera di organismi cellulari viventi; cioè degli epiteli della regione secernente dei reni. Si è già notata la somiglianza di questo pigmento, con il pigmento, che dà pure la reazione del ferro, delle cellule polmonari nei vizi scompensati del cuore specialmente mitralici. Ora, come nelle congestioni passive polmonari di questa origine, i globuli rossi, usciti per diapedesi dei capillari, vengono inclusi dagli epiteli e dalle cellule mononucleate epitelioidi e la loro sostanza colorante trasformata in pigmento rugginoso e ferruginoso; così in questo caso di anemia emolitica gli epiteli renali convertivano

nello stesso pigmento la emoglobina dissociata degli stromi globulari o quelle contenute nei frammenti dei globuli rossi per la eritroressi.

Che la milza potesse avere in questo caso una funzione abnorme emocateretica o dentro il suo parenchima o nel sangue circolante, come avviene sicuramente in altre forme di anemia emolitica, viene escluso meno dall'assenza di ogni traccia di emosiderosi, quanto dalla mancanza di qualsiasi effetto benefico dopo la sua ablazione.

Quale la sede della emolisi? Non la milza per le ragioni anzidette; non il fegato, o il midollo delle ossa o le glandole linfatiche, perchè non si può pensare che in quegli organi avvenisse la distruzione globulare, senza lasciarne le necessarie alterazioni residuali. La emolisi nel sangue circolante mal si concilierebbe con l'assenza di tumore splenico spodogeno, di sideresi nel tessuto reticolo-endoteliale del fegato, di copiosa urobilinuria e con il fatto riconosciuto da Micheli che la quantità del ferro, che era aumentata nelle orine, si manteneva normale nelle feci. E così, dopo l'esito letale, per i fatti messi in evidenza dall'anatomia patologica, devo ripetere ciò che diceva nella seconda nota clinica, dopo la splenectomia; cioè, che la distruzione globulare avesse luogo nel letto vasale dei reni e che la dissociazione della emoglobina degli stromi globulari o la eritroressi dovessero procedere in due modi: continuo, perpetuo, lento, onde la trasformazione della emoglobina in emosiderina nel protoplasma degli epiteli renali e la conseguente emosiderinuria; rapido, tumultuario, onde le crisi emoglobinuriche ricorrenti (1).

Si è ricordato che, prima della splenectomia, la trasfusione del sangue, omogeneo con quello dell'ammalato, provocò una grave crisi emoglobinurica e fu quindi un completo insuccesso. Ciò non si è ripetuto nella prima generosa trasfusione di sangue dopo la splenectomia anzi a quella trasfusione si deve certamente il prolungamento della vita. Ora la intolleranza della trasfusione prima e la tolleranza e il benefizio dopo la splenectomia, si sono osservate in altri casi, come in quello ricordato da Greppi (*Policlinico*, Sez. Med., maggio-giugno 1927), nel quale la dimostrazione che la intolleranza alla trasfusione fosse veramente di origine splenica è data dal fatto che la trasfusione non provocò alcun inconveniente ed ebbe effetto veramente benefico, quando fu eseguita dopo la splenectomia.

---

(1) I meccanismi per i quali avviene la distruzione, o, come preferisce Dionisi, la demolizione degli eritrociti sono l'emolisi, la fagocitosi, la frammentazione. Ora dagli studi recenti di Rous e Robenston (cit. da Bompiani nel suo lavoro « Contributo allo studio dell'emolisi », Arch. ital. di anat. e Ist. patologica, marzo-aprile 1930), risulterebbe che la parte più importante spetterebbe alla frammentazione degli eritrociti, come gli AA. inducono dalla presenza costante di *schistociti* nel sangue circolante. Dai liquidi di lavaggio degli organi si trovano costantemente quegli elementi nella milza e nel midollo delle ossa, e, degli altri organi, soltanto nei reni, dove, nel coniglio sono relativamente copiosi. Ora se la demolizione normale dei globuli rossi avviene anche nel sangue trascorrente per i reni, si dovrebbe pensare che in questa forma di anemia quel processo di disfacimento aumentasse fuor dei limiti fisiologici in tale grado da provocare la sindrome e le alterazioni ricordate e non si verificasse negli organi emopoietici, come nello stato normale.

Nel riferire il buon risultato della trasfusione all'ammalato splenoprivo, io aggiungeva che, se la tolleranza e il benefizio della trasfusione fossero stati il solo guadagno della splenectomia, questo non sarebbe stato spregevole; perchè ci dava nelle mani una cura sicura se non a guarire, a prolungare la vita, da potersi ripetere quando ne ritornasse la indicazione. Ma anche questa speranza doveva essere delusa, perchè, come si è veduto, la seconda generosa trasfusione dopo undici mesi dalla splenectomia, con il sangue dello stesso donatore del quale si era riconosciuta la compatibilità, non solo non arrestò il progresso della malattia, ma provocò una sindrome come quella di una malattia da siero (1), senza peraltro alcuna traccia di emoglobinuria: si manifestarono aumento della temperatura con brividi ricorrenti, lieve itterizia con pigmenti biliari e molta urobilina nelle orine, localizzazioni dolorose ed essudative nelle articolazioni, diatesi emorragica; mentre la malattia si avviava all'esito letale.

Ricordo che l'esame morfologico del sangue rivelò sempre anisocitosi spiccata con microciti e macrociti; leucopenia con notabile linfocitosi; dopo la splenectomia globuli rossi nucleati normoblasti e globuli rossi con i corpi di Jolly. Ora alterazioni nella eritropoiesi e nella leucopoiesi sono state osservate nelle anemie e negli itteri emolitici splenomegalici: nei casi illustrati da Antonelli e Greppi, le alterazioni morfologiche erano a tipo pernicioso e scomparvero dopo la splenectomia; ciò che non si è verificato nel nostro caso.

La malattia, ora illustrata, rappresenta, come ha detto Micheli nella sua lucida e completa relazione « Le splenomegalie emolitiche » (Congresso di Medicina Interna, 1929), una forma di anemia di un tipo *sui generis*, che fa quadro a sè per la clinica e la istopatologia, e che è facile distinguere da ogni altra forma di anemia o d'ittero emolitico: cioè della splenomegalia emolitica costituzionale; dell'anemia perniciosa; delle varie forme di emoglobinuria. Micheli propone di dare a questa malattia il nome di *anemia emolitica con emoglobinuria emosiderinuria*. Considerando peraltro che la emoglobinuria si manifesta soltanto per crisi, a vario intervallo, talora, come nel primo caso studiato con Nazari, una volta sola nel lungo decorso della malattia e che, al contrario, la emosiderinuria è costante, perpetua fino al giorno dell'esito letale, parrebbe che a questa si dovesse dare la maggiore importanza e trarne il criterio patognomonico per la denominazione della malattia di *anemia emolitica con emosiderinuria perpetua* (2).

---

(1) Sugli effetti della trasfusione del sangue di un donatore, che ha già dato il sangue, riconosciuto compatibile, per una prima trasfusione, riuscita completamente benefica, nello stesso individuo, si legga il libro di Dogliotti (« La trasfusione del sangue », Torino 1929, Edizione Minerva Medica) e l'articolo « Hemolysis following transfusion » di Philip S. Astrow (Journal of the American Medical Association, ottobre 1922).

(2) Il prof. A. Nazari, dopo la mia comunicazione su questo argomento nella seduta 1° febbraio 1931, espose la osservazione di un terzo caso della stessa malattia. Si tratta di un giovine di 19 anni, senza antecedenti ereditari, il quale nell'ottobre 1929, in seguito a un intenso lavoro intellettuale per la preparazione agli esami e all'insuccesso in questi, si fece triste, debole e pallido. Nel gennaio 1930 dopo una gita in

RIASSUNTO.

Lo scopo di questo lavoro « anemia emolitica con emosiderinuria perpetua » è la illustrazione, sul fondamento di due casi, di una forma di anemia non ancora individuata. Si tratta di un'anemia a decorso cronico progressivo, di natura emolitica, con emosiderinuria perpetua, che n'è il sintoma caratteristico, con ricorrenti crisi di emoglobinuria, senza splenomegalia, di esito letale con il reperto anatomico di emosiderosi intensa dei soli reni. Per i dati clinici, per la inefficacia della splenectomia, per il dato anatomico si congettura che la distruzione globulare avvenga nel letto vasale dei reni.

---

montagna ebbe febbre, con urina scurissima e tinta giallognola della pelle, durata alcuni giorni, dopo la quale aumentarono il pallore e la debolezza. Nel giugno e nell'agosto dello stesso anno soffrì di nuovi attacchi di febbre con urine scure. Nel settembre quando fu veduto dal prof. Nazari, questi fece la diagnosi dalla storia clinica e dal caratteristico reperto del sedimento orinario formato da emosiderina granulosa o raccolta nelle cellule renali e nei cilindri. Nel sangue si riscontravano oligocitemia (3.340.000), leucopenia con linfocitosi; emoglobina 45; reazione van der Bergh, indiretta ritardata positiva; resistenza globulare, R. Mx 9,30, R. Mn 0,52; anisocitosi con prevalenza di macrociti; lieve policromatofilia; assenza di elementi immaturi così della serie rossa che della serie bianca.

Riassumendo i tre casi finora osservati, Nazari rilevò: l'assenza di dati ereditari e di malattie pregresse; l'inizio della malattia dopo patemi dell'animo; l'età giovanile; la lunga durata della malattia; il decorso clinico stazionario o lentamente progressivo nei primi anni e poi rapidamente progressivo con le ricorrenti crisi emoglobinuriche e con l'emosiderinuria perpetua; l'assenza di splenomegalia; l'esito letale nei due primi casi con l'alterazione caratteristica della emosiderosi intensa nei reni, assente negli altri organi. E concluse che il complesso dei caratteri è sufficiente per individualizzare questa singolare ed oscura forma morbosa, che, pure appartenendo al gruppo delle anemie emolitiche, differisce dalle altre forme finora descritte.

Con questo di Nazari sono già tre i casi della descritta forma di anemia osservati in Roma.

E. MARCHIAFAVA: *Anemia emolitica con emosiderinuria perpetua.*

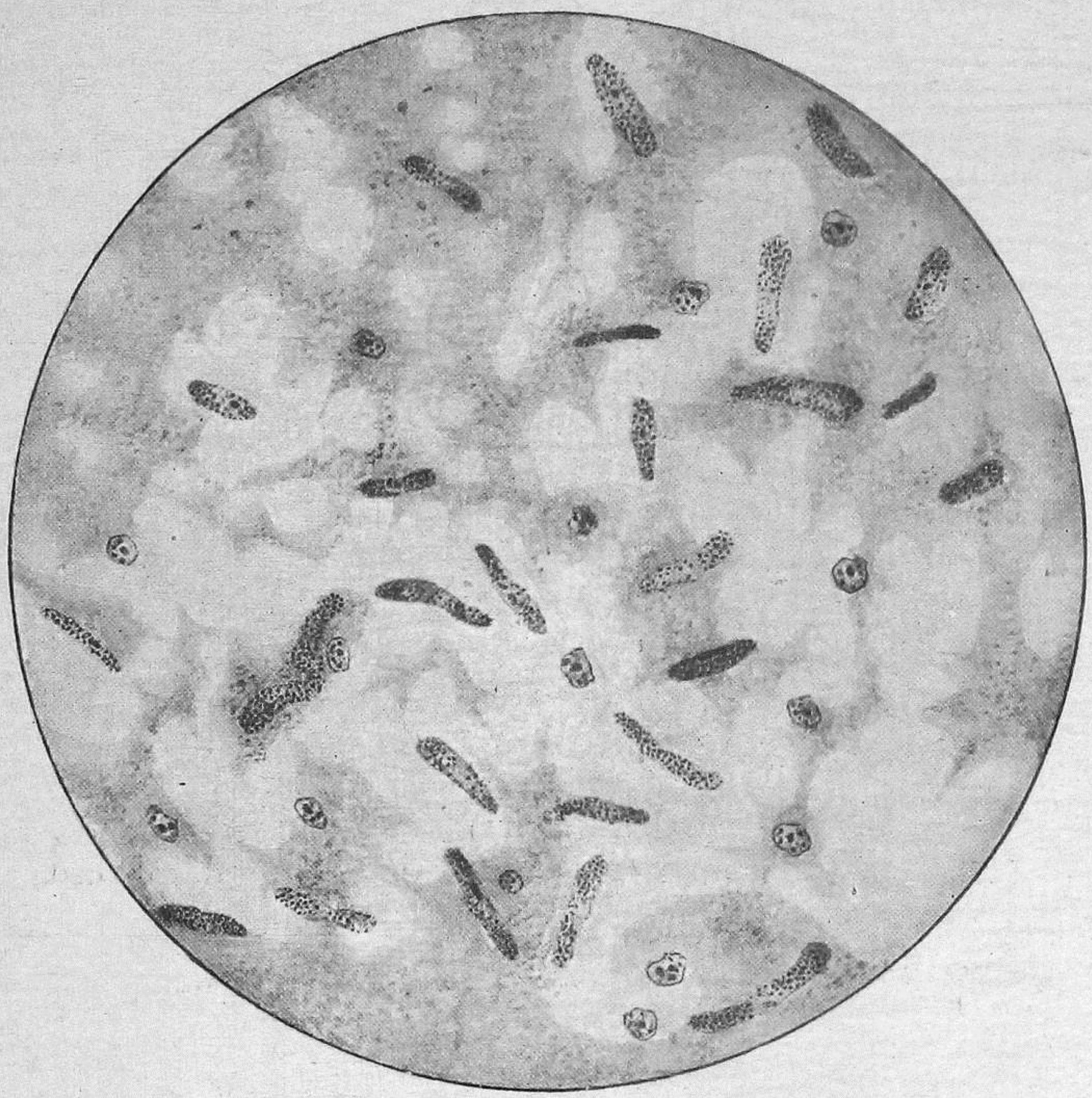

Fig. 1. - Sedimento delle urine (cilindri e cellule renali) con la reazione del Ferro.

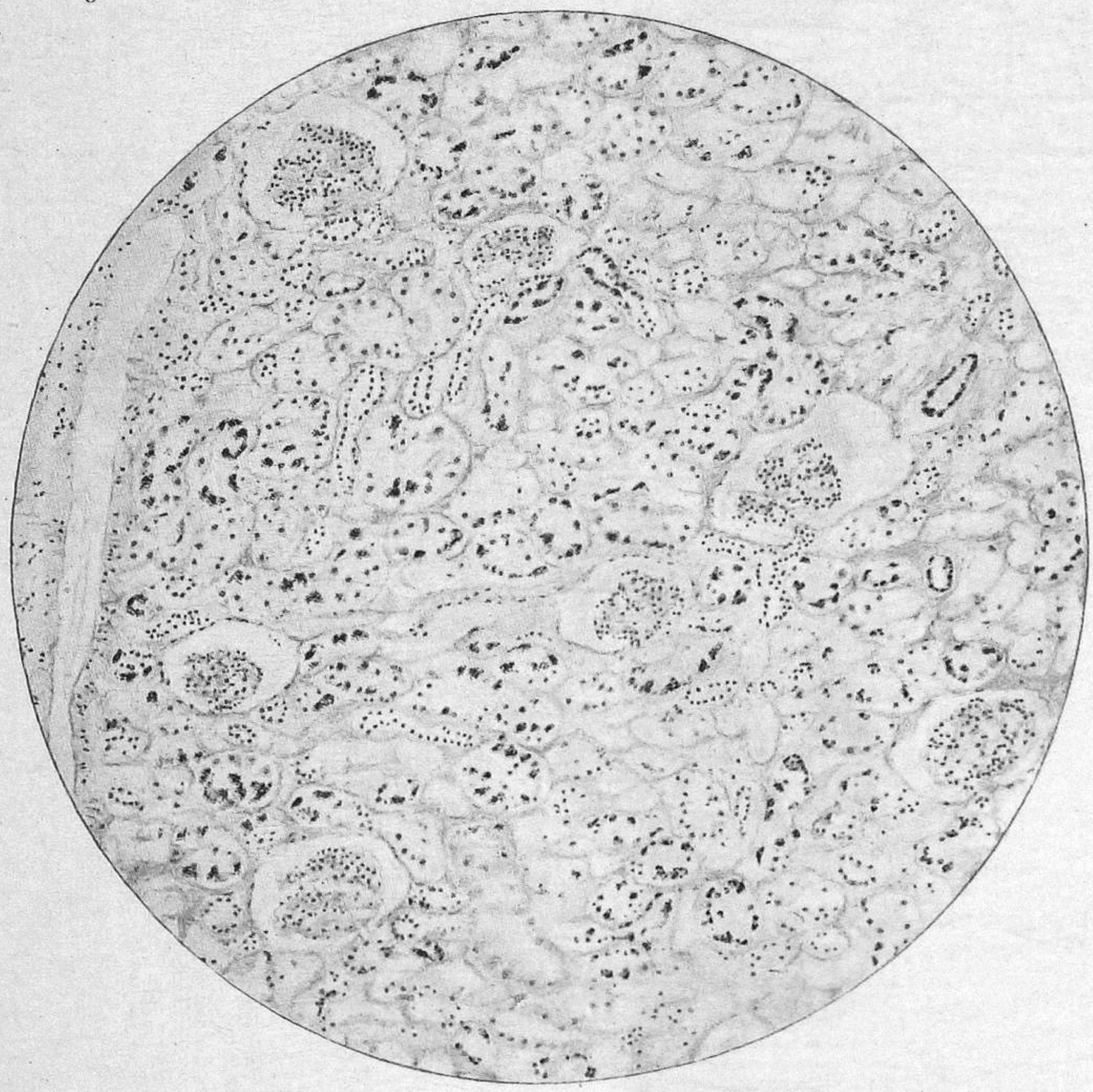

Fig. 2. - Emosiderosi del rene nella regione dei tuboli contorti.

GRIMALDI MERCANDETTI - ROMA

IL POLICLINICO

PERIODICO DI MEDICINA, CHIRURGIA E IGIENE
fondato da GUIDO BACCELLI e FRANCESCO DURANTE
diretto dai professori VITTORIO ASCOLI e ROBERTO ALESSANDRI

Collaboratori: Clinici, Professori e Dottori italiani e stranieri

Si pubblica a ROMA in tre sezioni distinte:

Medica - Chirurgica - Pratica

IL POLICLINICO nella sua parte originale (Archivi) pubblica i lavori dei più distinti clinici e cultori delle scienze mediche, riccamente illustrati, sicchè i lettori vi troveranno il riflesso di tutta l'attività italiana nel campo della medicina, della chirurgia e dell'igiene.

LA SEZIONE PRATICA che per sè stessa costituisce un periodico completo, contiene lavori originali d'indole pratica, note di medicina scientifica, note preventive, e tiene i lettori al corrente di tutto il movimento delle discipline mediche in Italia e all'estero. Pubblica perciò numerose e accurate riviste in ogni ramo delle discipline suddette, occupandosi soprattutto di ciò che riguarda l'applicazione pratica. Tali riviste sono fatte da valenti specialisti.

Pubblica brevi ma sufficienti relazioni delle sedute di Accademie, Società e Congressi di Medicina, e di quanto si viene operando nei principali centri scientifici.

Non trascura di tenere informati i lettori delle scoperte ed applicazioni nuove, dei rimedi nuovi e nuovi metodi di cura, dei nuovi strumenti, ecc., ecc. Contiene anche un ricettario con le migliori e più recenti formole.

Pubblica articoli e quadri statistici intorno alla mortalità e alle malattie contagiose nelle principali città d'Italia, e dà notizie esatte sulle condizioni e sull'andamento dei principali ospedali.

Pubblica le disposizioni sanitarie emanate dal Ministero dell'Interno, potendo esserne informato immediatamente, nonchè una scelta e accurata Giurisprudenza riguardante l'esercizio professionale.

Reca tutte le notizie che possono interessare il ceto medico: Promozioni, Nomine, Concorsi, Esami, Condotte vacanti, ecc.

Tiene corrispondenza con tutti quegli abbonati che si rivolgono al «Policlinico» per questioni d'interesse scientifico, pratico e professionale.

A questo scopo dedica rubriche speciali e fornisce tutte quelle informazioni e notizie che gli vengono richieste.

IL POLICLINICO contiene ogni volta accurate recensioni bibliografiche, e un indice di bibliografia medica, col titolo dei libri editi recentemente in Italia e fuori, e delle monografie contenute nei Bollettini delle Accademie e nei più accreditati periodici italiani ed esteri.

LE TRE SEZIONI DEL POLICLINICO adunque, per gl'importanti lavori originali, per le copiose e svariate riviste, per le numerose rubriche d'interesse pratico e professionale, sono i giornali di medicina e chirurgia più completi e meglio rispondenti alle esigenze dei tempi moderni.

ABBONAMENTI ANNUI	Italia	Estero
Singoli:	—	—
I.) Alla sola sezione pratica (settimanale)	L. 58.50	L. 100
I.a) Alla sola sezione medica (mensile)	» 45 —	» 55
I.b) Alla sola sezione chirurgica (mensile)	» 45 —	» 55
Cumulativi:		
2.) Alle due sezioni (pratica e medica)	» 95 —	» 145
3.) Alle due sezioni (pratica e chirurgica)	» 95 —	» 145
4.) Alle tre sezioni (pratica, medica e chirurgica)	» 115 —	» 175

Un numero della sezione medica *o* chirurgica L. 6; *della* pratica L. 3.50.

Il Policlinico si pubblica sei volte il mese.

La sezione medica e la sezione chirurgica si pubblicano ciascuna in fascicoli mensili illustrati di 48-64 pagine, che in fine d'anno formano due distinti volumi.

La sezione pratica si pubblica una volta la settimana in fascicoli 32-36-40 pagine, oltre la copertina.

Il pagamento dell'abbonamento eseguito contro Assegno o Tratta Postale, comporta L. 5 d'aumento

Gli abbonamenti hanno unica decorrenza dal 1° di gennaio di ogni anno

L'abbonamento è impegnativo per tutto l'anno, ma può essere pagato in due rate semestrali anticipate.

Indirizzare Vaglia postale, Chèques e Vaglia Bancari all'Editore del "Policlinico,, LUIGI POZZI

UFFICI DI REDAZIONE E AMMINISTRAZIONE: Via Sistina, 14 — ROMA (Telefono 42-309)